Schwerpunkte in der rekonstruktiven Zahnmedizin

Prof. Dr. Christoph Hämmerle und sein Team aus Zürich gestalteten eine intensive und vielseitige Fortbildungswoche in St. Moritz.

Hauptthemen des sehr gut organisierten und lehrreichen Kurses vom 30. März bis 5. April 2014 waren das Management von Hart- und Weichgewebe, die implantat- und zahngetragenen Rekonstruktionen, der digitale Workflow, der vom optischen Abdruck über 3-D-Planungen bis hin zur schablonengeführten Implantation beleuchtet wurde, minimalinvasive Präparationstechniken sowie der Umgang mit prothetischen und biologischen Komplikationen.

Fortbildung Zürichsee neuer Organisator der St. Moritzer Kurse

Die zweite Woche der beiden jährlich stattfindenden Zahnärztefortbildungskurse im Suvretta House in St. Moritz stand ganz im Zeichen der rekonstruktiven Zahnmedizin. Der Kurs wurde zum ersten Mal von der Fortbildung Zürichsee von Dr. Andreas Grimm aus Horgen geleitet der zusammen mit seinem Mitarbeiter Fabian Meier die Organisation von seinen Vorgängern Dr. Markus Jungo aus Rheinfelden und Dr. Carlo Metzler aus Manno, Tessin, übernommen hatte. Die beiden langjährigen Organisatoren bestritten in der vorangegangen Woche ihren letzten Kurs mit Prof. Andrea Mombelli und Dr. Anton Wetzel. Die Übergabe klappte reibungslos und man durfte gespannt sein, wie die neuen Organisatoren den etablierten Kurs weiterführen würden.

Fortbildung „on the Top of the World“

Der Ablauf der Woche präsentierte sich in gewohnter Art und Weise: Am Morgen wurden im stets gut bis sehr gut besetzten grossen Saal die bewährten Behandlungskonzepte und innovativen Erkenntnisse in der Kronen- und Brückenprothetik vorgetragen. Der frühe Nachmittag stand zur freien Verfügung, wobei der eine oder andere der rund 150 Kursteilnehmer wohl die Qual der Wahl hatte: Skispass oder Sonnenbaden auf der Hotelterrasse.

Fotos Seiten 49–51 © Dr. Kai Vogeler und Dr. Silvio Schütz.

Fortbildung „on the Top of the World“. Mit herrlichem Winterwetter empfing das Suvretta House die Zahnärzte aus dem „Unterland“ zur 2. Woche der St. Moritzer Fortbildungskurse.

Trotz des üppigen Entspannungsangebots trafen sich am späteren Nachmittag die Kursteilnehmer zu den sehr aufwändig gestalteten, gut organisierten und äusserst lehrreichen Workshops und Hands-On-Übungen wieder in den Seminarräumen.

Elegant gekleidet traf man sich anschliessend im Grand Restaurant des Suvretta House, das den würdigen Rahmen für ein exzellentes Dinner bot. Abgerundet wurden die lehrreichen und gleichzeitig erholsamen Tage in der Hotelbar, wo zuweilen bis spät debattiert und diskutiert wurde.

Ansprechende und kurzweilige Vorträge

Prof. Dr. Christoph Hämmerle, Klinikdirektor am ZZM Zürich für Kronen und Brückenprothetik, Teilprothetik und zahnärztliche Materialkunde stellte einleitend sein Team vor. Neben seinen Abteilungsleitern und Oberärzten PD Dr. Roland Jung, Prof. Dr. Mutlu Özcan, PD Dr. Daniel Thoma, Dr. Dr. David Schneider, Dr. Christian Ramel, Dr. Goran Benic, Dr. Nadja Nänni, Dr. Nadine Fenner und Dipl.-Ing. Florian Schober reisten auch alle Zahnarztassistenten und Zahntechniker mit ins Engadin. In Vorträgen und Workshop-Präsentationen vermittelten die engagierten Zahntechniker auch die Sicht aus den Labors und bereicherten die ohnehin schon vielseitige Weiterbildung. Ergänzt wurde das Team mit den Gastreferenten Prof. Dr. Niklaus Lang, ZZM Zürich, Prof. Dr. Irena Sailer und Dr. Francesca Vailati, SMD Genf. Die Vorträge waren dem klinischen Ablauf einer rekonstruktiven Behandlung entsprechend chronologisch geordnet. Zuerst wurde die Wichtigkeit des Erstbefundes betont, da dieser das weitere Vorgehen definiert und der Schlüsselfaktor für die korrekte Behandlungsplanung darstellt. Prof. Lang zeigte anschliessend, nach welchen Kriterien ein Zahn in der Planungsphase als sicher, zweifelhaft oder behandlungsunwürdig eingestuft werden sollte. Ein wichtiges Kriterium dabei sei unter anderem die Restzahnhartsubstanz. Wie Dr. Benic ausführte, sei es vor allem bei devitalen Zähnen unabdingbar, genügend dicke Dentinwände (mind. 1 mm) und einen ausreichenden Ferrule (mind. 1,5 mm, besser 2 mm) zu haben, um einen Zahn mit einer guten Prognose rekonstruieren zu können.

PD Dr. Jung betonte, dass behandlungsunwürdige Zähne nicht einfach blindlings, sondern ebenfalls im Rahmen einer genauen Behandlungsplanung extrahiert werden sollten. Da es bei jeder Extraktion zu einem Knochenvolumenverlust von 50% nach 6 Monaten komme, sei eine Kammprävention mittels Knochenersatzmaterial und/oder Graft heute fast ein Muss. Dabei gelte es nur eine Frage zu beantworten: Kann in den nächsten 2 Monaten nach der Extraktion implantiert werden? Wenn ja, dann ist keine Prävention nötig, sonst immer. PD Dr. Thoma zeigte den Forschungsstand im Hinblick auf die Entwicklung von Weichgewebe und Knochenersatzmaterialien „aus der Dose“. Damit werde es in Zukunft noch vermehrt möglich sein, Transplantate und Grafts ohne Morbidität einer Entnahmestelle durchzuführen.

Etabliert: Digitale Zahnmedizin und vollkeramische Rekonstruktionen

Die heutige Zahnmedizin ist praktisch vollständig digitalisiert. Prof. Hämmerle, Prof. Sailer, » FORTS. SEITE 50

Prof. Dr. Christoph Hämmerle begrüsste die über 150 Teilnehmer und stellte sein Team von der KBTM des ZZM Zürich vor.

Das Team der Klinik für Kronen und Brückenprothetik, Teilprothetik und zahnärztliche Materialkunde des ZZM Zürich vor dem Suvretta House.

Am Vormittag traf sich das Plenum im grossen Saal um jeweils die neuesten Behandlungskonzepte und neue Erkenntnisse in der Kronen- und Brückenprothetik zu erfahren.

ANZEIGE

bds dental ag
LIVE WORKSHOPS
DENTAL BERN
→ Endo
→ Extraktion/ Sinus Lift
→ Luppenbrillen
Besuchen Sie uns!
• Halle 3.0 •
Stand C70

ANZEIGE

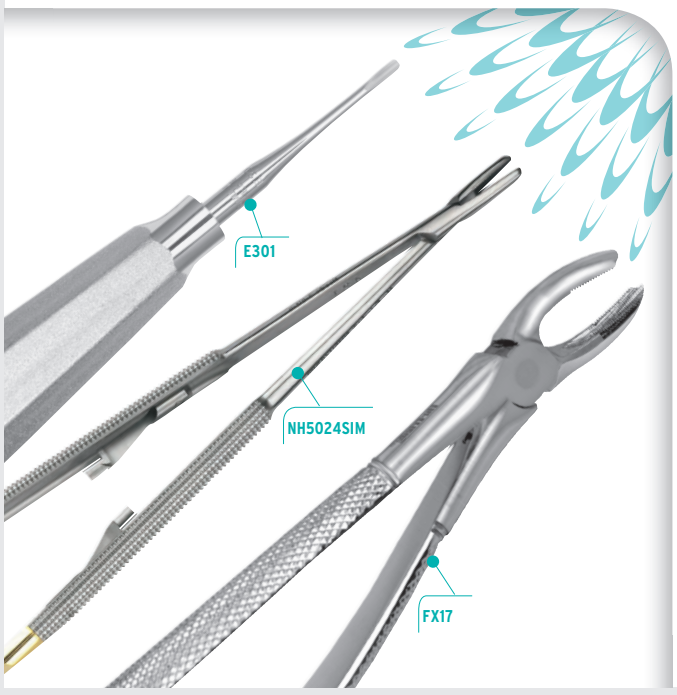

HU-FRIEDY MACHT DEN UNTERSCHIED
Chirurgische Instrumente in großer Auswahl und erstklassiger Qualität

SURGICAL

DENTAL 2014
Ihr Besuch auf der DENTAL 2014 würde uns freuen. Sie finden uns in Halle 3.0, Stand D24.

Verlassen Sie sich auf **Hu-Friedy´s umfangreiche Chirurgie-Linie**, die Ihnen zu Bestleistungen verhilft.
• Feinster Edelstahl für **unübertroffene Haltbarkeit**
• Erstklassige Handwerkskunst für **ausgezeichnete Leistung und Langlebigkeit**
• Intelligentes Design für **präzise Ergebnisse** - jederzeit.

PERSÖNLICH - ZUVERLÄSSIG - KOMPETENT

11 Jahre Flexident
Flexident AG | Schützenmatte B11 | CH-6362 Stansstad
Tel. 041 41 310 40 20 | Fax. 041 310 40 25
info@flexident.ch | www.flexident.ch

How the best perform Hu-Friedy
Besuchen Sie uns auf www.Hu-Friedy.eu
©2014 Hu-Friedy Mfg. Co., LLC. All rights reserved.

Forsetzung von Seite 49

Dr. Schneider und ZTM Vincent Fehmer stellten die Weiterbildungsplattform „Dental Campus“ sowie die Vorteile der digitalen Datenerfassung, der 2-D- und 3-D-Röntgenaufnahmen, der optischen Abformungen und der CAD/CAM-Herstellungsmethoden vor.

Auch auf dem Gebiet der zahnärztlichen Materialien machte die Weiterentwicklung nicht Halt. Die neuen Überlegungen, welche die verschiedenen Keramikarten in ihren unterschiedlichen Einsatzgebieten sowie die verschiedenen Befestigungsmöglichkeiten von Rekonstruktionen mit sich bringen, wurden von Prof. Özcan, Dr. Nänni, Dr. Fenner und ZTM Fehmer beleuchtet. Prof. Sailer resümierte, dass sowohl bei der Wahl von Einzelzahn- und zahngetragenen Brückenversorgungen als auch bei Implantatabutments auf vollkeramische Lösungen zurückgegriffen werden könne. Einzig bei implantatgetragenen Brücken sollte, aufgrund der mageren Datenlage, weiterhin die Metallkeramik verwendet werden. Und PD Dr. Thoma kam zum Schluss, dass verschraubte Implantatkronen zu bevorzugen seien, da immer wieder periimplantäre Entzündungen wegen Zementresten auftreten würden. Dr. Vailati, Dr. Benic und Prof. Hämmerle konzentrierten sich in weiteren Referaten auf minimalinvasive Behandlungen, einerseits für Zähne mittels hauchdünnen Keramikrekonstruktionen und andererseits für zahnlose Areale mittels Miniimplantaten. Letzter Themenblock der Vorträge war das Vermeiden und die Therapiemöglichkeiten von Komplikationen, insbesondere von periimplantären Entzündungen. Dr. Ramel präsentierte, ab wie viel Knochenverlust ein Implantat besser explantiert werden oder wann eine resektive oder gar regenerative Periimplantitistherapie zum Zuge kommen sollte. Doch leider gebe es diesbezüglich bis heute noch keine evidenzbasierten Empfehlungen. Nur das Explantieren mit Trepanbohrern sei heute klar obsolet, denn dafür stünden knochenschonende Removal Tools zur Verfügung.

Strukturierte und lehrreiche Workshops

Für die Vorbereitung und Gestaltung der Workshops wurde kein Aufwand gescheut. Alle waren sehr interaktiv gehalten und für die Hands-On-Übungen standen alle Materialen und Instrumente zur Verfügung, die für eine äusserst praxisnahe Simulation nötig waren. Mit mikrochirurgischen Instrumenten und verschiedenen Nahtmaterialien konnten die Teilnehmer an Schweineköpfen Bindegewebegrafts, apikale Verschiebelappen und den Einsatz von Mucograft® von Geistlich üben. Für jeden Teilnehmer stand ein Schweinekopf zur Verfügung, was bedeutete, dass nicht weniger als 150 Exemplare organisiert werden mussten!

An Kunststoffmodellen wurden Veneers, Retentionen für Klebebrücken und minimalinvasive Frontzahnrekonstruktionen » FORTSETZUNG RECHTS

Am späteren Nachmittag fanden die gut besuchten Hands-on-Kurse statt.

Mitarbeiter des Teams des ZZM kümmerten sich intensiv um die Workshop-Teilnehmer.

Mit mikrochirurgischen Instrumenten und Nahtmaterialien konnten Bindegewebegrafts geübt werden.

Das Weichgewebemanagement am Schweinekiefer machte offensichtlich Spass.

Zum Gedankenaustausch trafen sie die Teilnehmer in der Dental-Ausstellung im Foyer.

ANZEIGE

Effektiver Schutz vor Säureangriffen, bis zu 61 % weniger Zahnschmelzabbau.

Zahnschmelz-Erosion wird zu einem immer größeren Problem – etwa ein Drittel der Bevölkerung ist bereits betroffen. Patienten erkennen Zahnerosion meist nicht selbst, daher ist neben der regelmäßigen Kontrolle ein frühzeitiger, effektiver Schutz besonders wichtig. **Empfehlen Sie ein System, dessen Wirksamkeit klinisch belegt ist.**

elmex® EROSIONSSCHUTZ:
- **stärkt den Zahnschmelz**
- **macht die Zähne widerstandsfähiger gegen wiederholte Säureangriffe**
- **schützt signifikant vor Zahnschmelzabbau**

Mit elmex® EROSIONSSCHUTZ Zahnpasta bis zu 61% weniger Zahnschmelzerosion

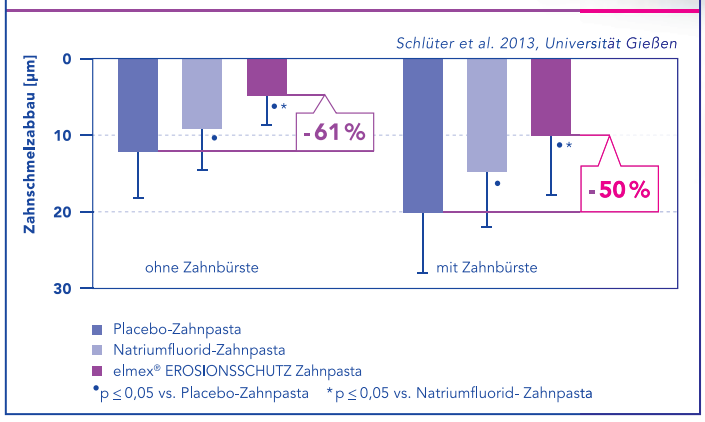

Signifikant mehr Schutz vor Zahnschmelzerosion und durch Zähneputzen verursachten Zahnschmelzabbau gegenüber einer natriumfluoridhaltigen Zahnpasta.

elmex® EROSIONSSCHUTZ. Effektiver Schutz vor Zahnschmelzabbau.

Weitere Informationen finden Sie auf www.gaba.ch, www.gabashop.com

GABA Schweiz
Spezialist für Mund- und Zahnpflege

Präparieren einer minimalinvasiven Frontzahnrekonstruktion am Kunststoffmodell.

In den Pausen präsentierten die Aussteller die in den Kursen verwendeten Materialien.

PD Dr. Ronald Jung und Felix Zumstein von Flexident beim Instruieren einer Teilnehmerin.

präpariert. Mit den Intraoralscannern von iTero® konnten optische Abformungen geübt und am Computer digital hergestellte Rekonstruktionen designt werden. Und schliesslich wurde rege über Fälle diskutiert, die regelrechte klinische Knacknüsse darstellten und nicht immer zu einem erfolgreichen Ergebnis geführt haben.

Vorfreude auf die St. Moritzerkurse 2015

Zusammenfassend kann festgehalten werden, dass es den neuen Veranstaltern der Fortbildung Zürichsee und Prof. Hämmerle mit seinem Team gelang, die hohen Erwartungen der Teilnehmer zu erfüllen. Wir dürfen uns bereits auf die nächste Ausgabe der St. Moritzer Fortbildungskurse unter der Leitung von Dr. Grimm freuen, wenn vom 15. bis 21. März 2015 die Proff. Dres. Daniel Buser und Urs Belser mit Standortbestimmung in der Implantologie und vom 22. bis 28. März 2015 Prof. Roland Weiger mit modernen Konzepten in der Parodontologie und der Endodontologie im Suvretta House zu Gast sein werden.

Kontakt:
f.meier@zfz.ch
www.zfz.ch ■

Autor

Dr. med. dent.
Silvio Schütz
Fachzahnarzt für Oralchirurgie
zumstein dental clinic
CH-6000 Luzern
Tel. +41 41 249 30 50
info@zumstein-dental-clinic.ch
www.zumstein-dental-clinic.ch

Zeitgemässe Wundversorgung bringt weniger Komplikationen

Desinfektion ohne lästiges Brennen und Wundauflage mit klinischen Effekten

Die Versorgung von Wunden – reine Routine, so die gängige Einschätzung. doch nicht immer ist das Vorgehen zeitgemäss. Was kann man besser machen?

Foto: Dr. Alexandra Weltzien, Klinik für Kinderchirurgie am Klinikum Frankfurt Höchst.

Diese Wunde wurde zu eng genäht: Im Verlauf schnürten die Fäden ein – und mussten teilweise wieder entfernt werden.

Eine frische, tiefe Wunde am Zeigefinger! Die Verletzung wird penibel mit engen Stichen und feinster Naht versorgt. Das Ergebnis sieht auf den ersten Blick perfekt aus – die Wundränder sind optimal adaptiert. Doch das garantiert keinesfalls eine komplikationsfreie Heilung.

Nur nicht zu fest zusammenzurren

Denn: Mit jeder Naht, die gesetzt wird und die auch in der Tiefe die Wundränder verschliessen soll, stört man auch die Durchblutung, erläuterte Dr. Alexandra Weltzien, Chefärztin der Klinik für Kinderchirurgie am Klinikum FrankfurtHöchst. Durch Minderperfusion kann es dann zu Komplikationen während des Heilungsprozesses kommen. „Die Schönheit der Naht sagt nicht unbedingt etwas darüber aus, wie es nachher heilt“, verdeutlichte die Chirurgin. Eer Fehler sei, dass zu eng genäht werde, die Fäden im Verlauf richtiggehend einschneiden.

Doch vor dem Wundverschluss steht die Desinfektion. Angesichts der Fülle verfügbarer Präparate ist die Wahl oft mit Unsicherheiten verbunden. Für Schleimhäute eignet sich z.B. Octenidin, das „brennt“ kaum. PolyvidonJod ist auch einsetzbar, schmerzt aber nach den Erfahrungen der Expertin in Abhängigkeit von der Verdünnung. Bei Wunden an den Schleimhäuten setzt sie lieber auf Polyhexanid 0,02%, weil es fast nicht brenne und kaum zelltoxisch sei.

Wer zur Desinfektion von Hautwunden Isopropanol verwendet, muss damit rechnen, dass sich das wie Feuer in der Wunde anfühlt. Daher sollte man möglichst nur darauf zurückgreifen, wenn eine Betäubung zur Wundbehandlung erforderlich – und bereits erfolgt – ist. Polyhexanid 0,02% eignet sich auch bei Hautwunden gut. Polyvidon-Jod ist ebenfalls einsetzbar. Doch generell sei davon auszugehen, dass die Wirkstoffe PolyvidonJod, Isopropanol und Octenidin mit einer ausgeprägteren Zelltoxizität verbunden sind als Polyhexanid 0,02%, hob die Chirurgin hervor. Bei Akutverletzungen spielt das zwar eher eine untergeordnete Rolle. Doch wenn sich eine Wunde Zeit lässt zu heilen und Ärger macht, sollten zelltoxische Effekte vermieden werden.

Ausserdem erinnerte die Expertin daran, dass bei Wundspülungen mit dem Wirkstoff Octenidin die Gefahr einer Fasziitis besteht. Sie verdeutlichte dies an einem Fallbeispiel: Ein Kind war in einen Nagel getreten und hatte eine klassische Stichwunde. In einem ortsnahen Krankenhaus erfolgte die primäre Versorgung, einschliesslich Wundspülung. Doch der Fuss wurde „rot und dick“, und das Kind klagte über starke Schmerzen. Damit lag als Diagnose eine Phlegmone nahe. Die Wunde wurde sorgsam gespült, Antibiotika verabreicht und tags drauf sah der Befund vergleichsweise gut aus. Doch bereits 24 Stunden später war der Fuss wieder „dick und noch röter“ als zuvor. Erst durch weitere Recherchen kam man der Ursache auf die Spur: Die Wunde war seinerzeit primär unter Druck mit Octenidin gespült worden und es hatte sich eine schwere Fasziitis entwickelt. Sofort wurden alle bisherigen therapeutischen Massnahmen abgesetzt, einschliesslich der Antibiotika, und nur noch mit physiologischer NaClLösung gespült. Dies führte schliesslich zur Abheilung.

Ist eine frische Wunde sorgfältig desinfiziert und ggf. mit einem Wundverschluss versehen, muss nun die richtige Auflage gewählt werden. Letztlich geben die verschiedenen Phasen der Wundheilung das richtige Vorgehen vor.

Wundstadium und -typ bestimmen den Verband

Frische Wunden sind vom 1.–4. Tag exsudativ, d.h. sie geben Flüssigkeit ab. Daher sollten Wunden primär nicht ausgetrocknet werden. Früher war dies durchaus üblich; die Expertin erinnerte an Riesenkrusten, die durch austrocknende Massnahmen entstanden. Eine ideale Auflage sollte vielmehr folgende Kriterien erfüllen:

· Transsudat aufnehmen,
· feuchtes Milieu erhalten,
· Gasaustausch ermöglichen,
· Toxine eliminieren,
· mechanischen Schutz bieten,
· vor Sekundärinfektion schützen und
· atraumatische Verbandswechsel ermöglichen.

Je nach Wundtyp gibt es inzwischen Auflagen, die den Abheilungsprozess optimal unterstützen (s. Tabelle). Für eine frische nässende Wunde beispielsweise eignet sich eine hydroaktive Salbenkompresse. Um die Flüssigkeit aufzusaugen, kann darüber eine Mullkompresse gelegt werden. ■

Welche Auflage auf welche Wunde?

Wundtyp	Geeignete Auflage
frische genähte/geklebte Wunde	Steriles Plaster/offen, im Verlauf ggf. Folie
frische nässende Wunde	Hydroaktive Salbenkompresse, darüber Mullkompresse
saubere ältere Wunde	Hydrokolloid mit/ohne Gel
ältere Wunde	Feuchtverband mit Kompressen und Polyhexanid-Lösung Hydrokolloid mit Polyhexanid-Gel
ältere tiefe Problemwunde	Débridement, Vakuum-Verband

16. Seminartagung des Landesverbands Hessen im Berufsverband der Kinder- und Jugendärzte (BVKJ)

ANZEIGE

Anlässlich der Jahrestagung der Schweizerischen Gesellschaft für Rekonstruktive Zahnmedizin von **Freitag, 31. Oktober 2014 in Zürich** wird Klinikern und Forschern die Möglichkeit für einen wissenschaftlichen Kurzvortrag über folgende Themen geboten: **Festsitzende/abnehmbare Prothetik, Alters- und Behindertenzahnmedizin, Orofaziale Schmerzen.** Zugelassen sind Kolleginnen und Kollegen aus dem In- und Ausland unter 40 Jahren. Die Beiträge können aus der Praxis oder der Universität stammen. Die ausgewählten Vorträge sind auf 10 Minuten begrenzt, gefolgt von einer Diskussion von 5 Minuten.

Das Abstract muss in Englisch im IADR-Format mit max. 1000 Worten (Aim(s), Material and Methods, Results, Conclusions) in digitaler Form via E-Mail bis zum 31. Juli 2014 an das SSRD Kongresssekretariat eingereicht werden. Die beste Präsentation wird mit CHF 3000 (2. Platz mit CHF 1500, 3. Platz mit CHF 500) honoriert. Details entnehmen Sie bitte aus dem «Regulations for the SSRD Research Award» über die website www.ssrd.ch

KONTAKT:
SSRD Kongresssekretariat
Kennwort: SSRD Research Award 2014
Zuhanden von: PD Dr. Joannis Katsoulis
info@veronikathalmann.ch

S S R D Swiss Society of Reconstructive Dentistry
S S R D Schweizerische Gesellschaft für Rekonstruktive Zahnmedizin
S S R D Societé Suisse de Médicine Dentaire Reconstructive
S S R D Società Svizzera di Odontoiatria Ricostruttiva